

UČESTALOST POJEDINIH PATOLOŠKIH PROCESA – FOKALNIH DENTALNIH INFEKCIJA KOD OBOLJELIH OD ALOPECIJE AREATE

Dobrila Regoje¹, Ranko Golijanin^{2,3}, Omer Pinjić¹, Miroslav Obrenović², Bojan Kujundžić², Nataša Miletić²

¹Evropski univerzitet, Brčko Distrikt, Bosna i Hercegovina

²Medicinski fakultet, Univerzitet Istočno Sarajevo, Foča, Republika Srpska, Bosna i Hercegovina

³Zavod za stomatologiju, Kragujevac, Srbija

FREQUENCY OF SPECIFIC PATHOLOGICAL PROCESSES – FOCAL DENTAL INFECTIONS IN PATIENTS WITH ALOPECIA AREATA

Dobrila Regoje¹, Ranko Golijanin^{2,3}, Omer Pinjić¹, Miroslav Obrenović², Bojan Kujundžić², Nataša Miletić²

¹European University, Brcko District, Bosnia and Herzegovina

²Faculty of Medicine, University of East Sarajevo, Foca, Republic of Srpska, Bosnia and Herzegovina

³Department of Dentistry, Kragujevac, Serbia

SAŽETAK

Cilj ovog istraživanja bio je da se ispita učestalost pojedinih patoloških procesa na zubima kod pacijenata oboljelih od alopecije areate.

Istraživanje je obavljeno u zdravstveno-estetskom centru „Dermato-dentomedik“ iz Brčkog i na Klinici za kožne bolesti Univerzitetskog kliničkog centra Tuzla. Ispitivanjem je bilo obuhvaćeno 75 pacijenata podijeljenih u tri grupe. U prvoj grupi su bili pacijenti oboljeli od alopecije areate koji su liječeni samo hirurški, u drugoj pacijenti oboljeli od alopecije areate koji su liječeni hirurški i lokalnom dermatološkom terapijom, a u trećoj grupi bili pacijenti oboljeli od alopecije areate koji su liječeni samo dermatološkom terapijom.

U prvoj grupi bolesnika (n = 20), koji su liječeni samo odstranjenjem fokusa, najzastupljeniji patološki proces bile su hronična periapikalna lezija i ciste (30%). U drugoj grupi bolesnika (n = 27), koji su liječeni odstranjenjem fokusa i lokalnom dermatološkom terapijom, najzastupljenija je bila parodontopatija sa 29,6%. U trećoj grupi bolesnika (n = 26), koji su liječeni samo lokalnom dermatološkom terapijom, najzastupljeniji patološki proces bile su hronična periapikalna lezija (38,5%), ciste (26,9%) i parodontopatija (19,2%).

Naša studija je prikazala učestalost pojedinih patoloških dontogenih fokusa kod alopecije areate i značaj zajedničkog multidisciplinarnog pristupa liječenju kojim se može postići najveći uspjeh u njenom tretmanu.

Ključne reči: fokalne infekcije; dentogene; alopecija areata; terapija.

UVOD

Fokalna infekcija je bolest uzrokovana širenjem mikroorganizama ili njihovih toksina iz bilo kojeg inficiranog žarišta u organizmu u udaljene organe ili sisteme. Od davnina je poznata činjenica uticaja fokalnih procesa na udaljena tkiva i organe, a često je odbacivana i prihvatana teorija uticaja izolovanih procesa na čitav organizam. Napredovanjem medicinske dijagnostike

ABSTRACT

The aim of this study was to determine the frequency of specific pathological processes on teeth in patients with alopecia areata.

The research was done in medical-esthetic center "Dermato-dentomedik" in Brcko and the Clinic for Dermatovenerology of University Clinical Center, Tuzla. The study included 75 patients which were divided into three groups. The first group consisted of patients suffering from alopecia areata treated only surgically. The second group consisted of patients suffering from alopecia areata treated with surgical and local dermatological therapy. The third group included patients suffering from alopecia areata treated only with dermatological therapy.

In the first group of patients (n = 20) who were treated only by removing the focus, the most common pathological processes were chronic apical lesions and cysts (30%). In the second group of patients (n = 27) who were treated by removing the focus and local dermatological therapy the most frequent was periodontal disease with 29.6%. In the third group of patients (n = 26) who were treated with a local dermatological therapy, the most common pathological processes were chronic apical lesions (38.5%), cysts (26.9%) and periodontal (19.2%).

Our study presents the frequency of pathological odontogenic focus in alopecia areata, with the importance of a common multidisciplinary approach to treatment which can be accomplished the greatest success in the treatment of alopecia areata.

Key words: focal infection; dental; alopecia areata; treatment.

publicirane su brojne studije o povezanosti fokalnih žarišta i formiranja fokalne infekcije, kao i o uticaju fokalne infekcije na razvoj drugih oboljenja. Problem fokalnog djelovanja i pored svih nastojanja nije u potpunosti rasvijetljen (1). Najpovoljniji anatomske uslovi za stvaranje kriptogenih procesa nalaze se u orofaringealnoj regiji, gde ima i najviše mogućnosti za

mikrobnu invaziju. Najčešće se lokalizacija fokusa dijeli na oralne i ekstraoralne (1). Odontogene infekcije predstavljaju najučestalija oboljenja lica i vilica koje se razvijaju kao sekundarne infekcije i uglavnom potiču iz zuba i kosti, a rijetko kao primarne infekcije iz mekih tkiva. Mikroorganizmi prodiru iz mrtvih zuba, potpornog aparata zuba, sluzokože usne duplje, povreda itd. Istraživanja su pokazala da su uzročnici hroničnih periapikalnih inflamatornih lezija u velikom procentu endogenog porijekla, kao uslovno patogeni mikroorganizmi koji kao saprofiti žive i čekaju povoljne okolnosti za patogeno djelovanje (2).

Patološki procesi na zubima nastaju sadejstvom više različitih faktora pri čemu se stvaraju oralni fokusi. Nastanak fokusa nije uvijek isti. Najčešće, mikroorganizmi svojom invazijom uzrokuju alteracije tkiva i stvaranje lezije (1). Oralni fokusi se mogu manifestovati kao odontogena žarišta, parodontitisi i gingivitisi, perikoronitis, radix relictata, strana tijela i hronične erozije ili ulkusi sluznice.

a) *Odontogena žarišta* su periapikalne hronične lezije koje nastaju na vrhu korjenova avitalnih zuba, kada nekrotični sadržaj kanala korijena zuba vrši stalnu iritaciju apikalnog predjela zuba i uslovljava pojavu hronične iritacije. Sadržaj nekrotičnog kanala korijena zuba čine raspadnuti produkti vezivnog, vaskularnog i nervnog tkiva, bakterija i njihovih toksina (3).

b) *Parodontopatija* je lokalni upalni proces koji razara vezivno-tkivne elemente tkiva gingive što je ireverzibilan proces, najčešće lokalizacije na labijalnim površinama donjih prednjih zuba i palatinalnim površinama gornjih molara. Zbog odvajanja desni od zuba, između njih se javlja prazan prostor koji se naziva parodontalni džep, ispunjen gnojnim eksudatom kao posljedica ulcero-nekroznog procesa na mekom zidu džepa.

c) *Perikoronitis (pericoronitis)* (grč. peri- = oko, lat. *corona* = kruna, -itis = upala), također poznat kao *operculitis*, jeste upala mekih tkiva koja okružuju krunu djelomično izbijenog zuba, uključujući gingivu i zubni folikul. Perikoronitis je gotovo isključivo vezan za otežano nicanje donjeg umnjaka i čini 95–99% svih perikoronitisa. Perikoronitis u području gornjeg umnjaka mnogo je rjeđi fenomen jer je zbog povoljnih anatomskih odnosa regija gornjih molara otporniji na invaziju bakterija (4, 5).

d) *Radix relictata*. Unutar vilične kosti mogu nastati fokusi, u bakterijama kontaminiranim dijelovima zuba ili u korijenu zuba, ako pri ekstrakciji budu frakturisani i ostavljeni u alveolarnoj kosti.

e) *Corpora aliena*. Upalni i gnojni procesi oko stranih tijela nastaju kao odgovor mekih i tvrdih oralnih tkiva na prisustvo zaostalnih zalomljenih stomatoloških instrumenata, cementnog materijala, kao i amalgamskih plombi, oko kojih dolazi do razmnožavanja mikroorganizama.

f) *Hronične erozije ili ulkusi sluznice*. Zbog postojanja narušenog integriteta oralnog epitela postoji mogućnost za stalni prodor produkata mikrobnog metabolizma, toksina, antigenih supstanci ili pak za mikrobnu invaziju tkiva.

Ekstraoralni fokusi mogu biti locirani svugdje u organizmu gdje je moguća perzistencija hronične kriptogene upale. Najčešća mjesta lokalizacije su urogenitalni trakt, digestivni trakt i respiratorni trakt (1). Alopecia areata je bolest nejasne etiologije i patogeneze koja se ispoljava gubitkom kose na ograničenoj cirkumskriptnoj površini prekrivenoj kosom/dlakama. Najčešće mjesto pojavljivanja je skalp u obliku pojedinačnih ili multiplih alopetičnih plaža. Dentalni fokusi mogu biti povezani sa njenim nastankom zbog čega je potreban globalni pristup, jer je ograničena alopecija najčešće multifaktorskog porijekla, pa se liječenje mora temeljiti na multidisciplinarnom pristupu i bliskoj suradnji stomatologa i drugih medicinskih stručnjaka (6).

Osnovni cilj ovog istraživanja bio je da se ispita učestalost pojedinih patoloških procesa na zubima kod pacijenata oboljelih od alopecije areate.

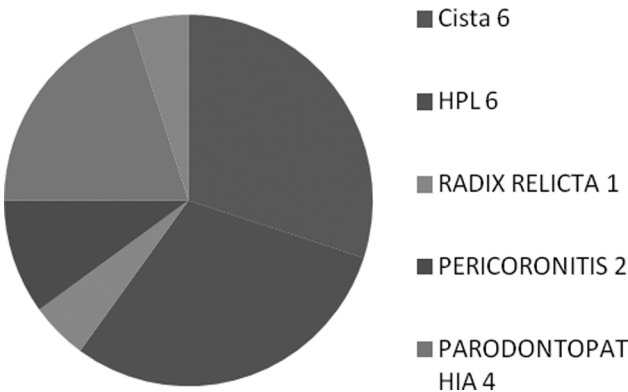
BOLESNICI I METODE

Istraživanje je obavljeno u zdravstveno-estetskom centru „Dermato-dentomedik“ iz Brčkog i na Klinici za kožne bolesti Univerzitetskog kliničkog centra Tuzla, prema dizajnu komparativne, otvorene, nerandomizovane kliničke studije u uslovima rutinske kliničke prakse. Ispitivanjem su obuhvaćeni pacijenti različitog pola i starosti koji su bili podijeljeni u tri grupe: grupa 1 – pacijenti oboljeli od alopecije areate koji su liječeni samo odstranjivanjem fokusa bez lokalne dermatološke terapije; grupa 2 – pacijenti oboljeli od alopecije areate koji su liječeni odstranjenjem fokusa i lokalnom dermatološkom terapijom; grupa 3 – pacijenti oboljeli od alopecije areate koji su liječeni samo lokalno dermatološkom terapijom. Isključujući faktori su bili osobe mlađe od 18 godina i stariji od 70 godina života, nemogućnost stomatološkog i/ili dermatološkog liječenja, odbijanje učešća u studiji. Pacijenti su bili raspoređeni u studijske grupe prema uključujućim i isključujućim kriterijima i indikacijama za stomatološko i dermatološko liječenje prema proceni ordinirajućeg ljekara, nezavisno od učešća u studiji. Stomatološko liječenje je obavljeno prema opšte-prihvaćenim smjernicama liječenja odontogenih infekcija (7). Dermatološko liječenje je sprovedeno shodno odgovarajućim terapijskim smjernicama nadležnog dermatologa (8). Studiju je odobrio nadležni etički odbor i svi ispitanici su dali pisani pristanak za učešće u studiji. Statistička analiza prikupljenih podataka obuhvatala je deskriptivni metod i testiranje hipoteze, upotrebom χ^2 testa pri verovatnoći nulte hipoteze od $p \leq 0,05$.

REZULTATI

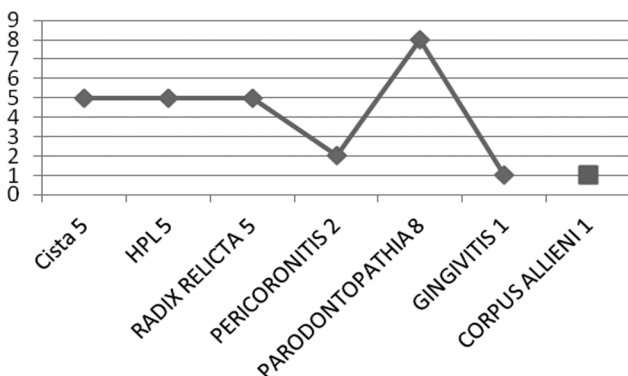
Ispitivanjem je obuhvaćeno 75 pacijenata različitog pola i starosti od 19 do 70 godina života, koji su podijeljeni u tri grupe. U prvoj grupi su bili pacijenti oboljeli od alopecije areate koji su liječeni samo odstranjivanjem fokusa bez lokalne dermatološke terapije. Druga grupa su bili pacijenti oboljeli od alopecije areate koji su liječeni odstranjenjem fokusa i lokalnom dermatološkom terapijom, i kod njih je bila najzastupljenija parodontopatija, dok su u trećoj grupi bili pacijenti oboljeli od alopecije areate koji su liječeni samo lokalno dermatološkom terapijom, i kod njih je bio najzastupljeniji patološki proces – hronična periapikalna lezija.

U prvoj grupi bolesnika (n = 20) koji su liječeni samo odstranjenjem fokusa, najzastupljeniji patološki procesi bili su hronična periapikalna lezija i ciste (30%), parodontopatija je bila zastupljena u 20%, a najmanje je bio zastupljen perikoronitis sa 10%, dok su gingivitis i radix relictata bili zastupljeni sa po 5% (slika 1).



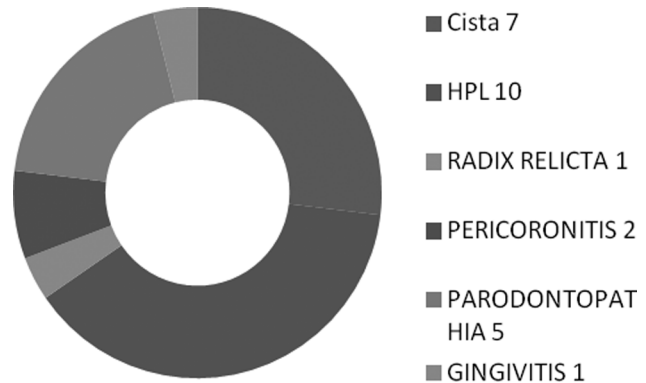
Slika 1. Prikaz zastupljenosti patoloških procesa u prvoj grupi ispitanika

U drugoj grupi bolesnika (n = 27) koji su liječeni odstranjenjem fokusa i lokalnom dermatološkom terapijom najzastupljenija je bila parodontopatija sa 29,6%, dok su ciste, hronična periapikalna lezija i radix relictata bili zastupljeni sa po 18,5%, a najmanje su bili zastupljeni gingivitis i strana tela sa 3,7% (slika 2).



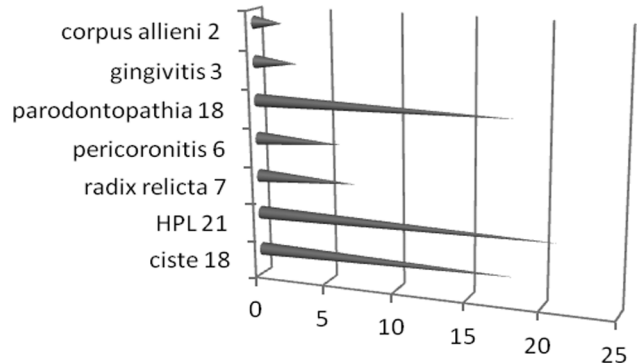
Slika 2. Prikaz zastupljenosti patoloških procesa u drugoj grupi ispitanika

U trećoj grupi bolesnika (n = 26) koji su liječeni samo lokalnom dermatološkom terapijom najzastupljeniji patološki proces su bili hronična periapikalna lezija (38,5%), ciste (26,9%) i parodontopatija (19,2%), dok su najmanje bili zastupljeni perikoronitis (7,7%), gingivitis i radix relictata (3,8%) (slika 3).



Slika 3. Prikaz zastupljenosti patoloških procesa u trećoj grupi ispitanika

Zastupljenost patoloških procesa u sve tri grupe ispitanika ukazuje na to da je najučestalija pojava hronične periapikalne lezije kao uzroka nastanka alopecije areate, i to 28%, ciste i parodontopatija (24%), a najmanju učestalost imaju radix relictata (9,3%), perikoronitis (8%), gingivitis (4%) i strano telo (2,6%) (slika 4).



Slika 4. Zastupljenost patoloških procesa u sve tri grupe

DISKUSIJA

Analizom rezultata učestalosti pojave pojedinih patoloških procesa zaključeno je da se hronična periapikalna lezija, ciste i parodontopatija nalaze među najčešćim fokusima koji mogu da budu uzrok nastanka alopecije areate, dok su ostali patološki procesi manje zastupljeni po učestalosti (9). Naša studija je potvrdila ranije studije o povezanosti učestalosti pojedinih fokalnih patoloških procesa s pojavom i manifestacijama alopecije areate (10).

Kod ispitanika koji su liječeni samo dermatološkim tretmanom primjećeno je da je hronična periapikalna lezija učestalija nego u ostalim grupama (38,5%). Kod

ispitanika koji su liječeni samo stomatološkim tretmanom primjećeno je da se hronična periapikalna lezija javlja u 30% slučajeva, dok se po učestalosti najmanje javlja kod ispitanika druge grupe, koji su liječeni stomatološkim odstranjenjem fokusa i lokalnom dermatološkom terapijom (18,5%). Kod ispitanika koji su liječeni samo dermatološkim tretmanom primjećeno je da se ciste učestalije pojavljuju nego u ostalim grupama (26,9%). Kod ispitanika koji su liječeni samo stomatološkim tretmanom primjećeno je da se ciste javljaju u 30% slučajeva, dok se po učestalosti najmanje javlja kod ispitanika druge grupe, koji su liječeni stomatološkim odstranjenjem fokusa i lokalnom dermatološkom terapijom (18,5%). Ovakvi rezultati sugeriraju da odstranjivanje fokalog žarišta uz dermatološki tretman ima najviše uspjeha u liječenju alopecije areate, što je potvrđeno i u drugim studijama (11).

Međutim, parodontopatija posmatrana kao poseban patološki proces u različitim grupama ima nešto različite rezultate u odnosu na učestalost hronične periapikalne lezije i ciste. U grupi ispitanika koji su tretirani samo dermatološkom terapijom učestalost parodontopatije bila je 19,2%, u grupi ispitanika koji su liječeni samo stomatološkim tretmanom 20%, dok se u grupi ispitanika koji su liječeni i stomatološkim i dermatološkim tretmanom učestalost pojave parodontopatije povećala na 29,6%. Ovakav rezultat trebalo bi detaljnije analizirati na većoj grupi ispitanika kako bi se potvrdila značajnost frekventosti pojave parodontopatije kao posledice multidisciplinarnog pristupa liječenju.

Fokalni patološki procesi koji imaju različite mehanizme nastanka a imaju zajednički supstrat – bakterijsku kontaminaciju u oralnom tkivu, često se javljaju kod bolesnika sa alopecijom areatom, ali i kod onih s drugim bolestima koje imaju autoimunu etiologiju (12, 13). Značaj ovih rezultata jeste u tome što ukazuju na to da se multidisciplinarnim pristupom liječenju može postići najveći uspjeh u tretmanu alopecije areate (14). Međutim, ograničenja ove studije jesu u tome što je ispitivanjem obuhvaćen relativno mali broj bolesnika, kao i odsustvo analize mogućih uticaja pridruženih faktora. Stoga je neophodno sprovesti dalja istraživanja koja bi objasnila povezanost učestalosti pojave infekcije zuba, a time i dovela do saznanja o mogućim mehanizmima nastanka alopecije areate.

LITERATURA

1. Topic B, ur. Oralna medicina. Sarajevo: Stomatološki fakultet, 2001.
2. Debelian GJ, Olsen I, Tronstad L. Systemic diseases caused by oral microorganisms. *Endod Dent Traumatol* 1994; 10: 57–65.
3. Petrović V, Čolić S. Periapikalne lezije. Beograd: Velarta, 2001.
4. Adeyemo WL. Do pathologies associated with impacted lower third molar justify prophylactic removal? A critical review of the literature. *Oral Surg Oral Med Oral Pathol Oral Radiol Endod* 2006; 102: 448–52.
5. Douglass AB, Douglass JM. Common dental emergencies. *Am Fam Physician* 2003; 67: 511–6.
6. Dinkova A, Kirova D, Gavasova G, Drangov M, Gospodinov DL. Case of alopecia areata originated from dental focus. *Journal of IMAB* 2014; 20: 669–73. (doi: <http://dx.doi.org/10.5272/jimab.2014205.669>)
7. Trienger N. The surgical treatment of periodontal infections. *Oral Maxillofac Surg Clin North Am* 2003; 15: 123–8.
8. Messenger AG, McKillop J, Farrant P, McDonagh AJ, Sladden M. British Association of Dermatologists' guidelines for the management of alopecia areata 2012. *Br J Dermatol* 2012; 166: 916–26.
9. Premkumar S, Vidya K. Pressure-induced alopecia from orthodontic headgear. *J Contemp Dent Pract* 2013; 14: 954–6.
10. Gil Montoya JA, Cutando Soriano A, Jimenez Prat J. Alopecia areata of dental origin. *Med Oral* 2002; 7: 303–8.
11. Samuel AV, Muthu MS, Gurunathan D, Sharma A. Alopecia areata of dental origin in a child. *Indian J Dent Res* 2012; 23: 665–9.
12. Tietmann C, Bissada NF. Aggressive periodontitis in a patient with chronic cutaneous lupus erythematosus: a case report. *Quintessence Int* 2006; 37: 401–8.
13. Somma F, Castagnola R, Bollino D, Marigo L. Oral inflammatory process and general health. Part 2: How does the periapical inflammatory process compromise general health? *Eur Rev Med Pharmacol Sci* 2011; 15: 35–51.
14. Zonunsanga. Alopecia areata: medical treatments. *Our Dermatol Online*. 2015; 6: 86–91.