

## АМНИОЦЕНТЕЗОМ ДЕТЕКТОВАНА МОНОЗОМИЈА 18P – DE GROUCHY СИНДРОМ 1

Гордана Шошић<sup>1</sup>, Мирјана Варјачић<sup>2</sup>, Татјана Кастратовић<sup>3</sup>, Тања Новаковић<sup>1</sup>

<sup>1</sup>Одсек цитогенетске дијагностике, Клиника за гинекологију и акушерство, Клинички центар „Крагујевац“, Крагујевац

<sup>2</sup>Клиника за гинекологију и акушерство, Клинички центар „Крагујевац“, Крагујевац, Факултет медицинских наука, Крагујевац

<sup>3</sup>Клиника за гинекологију и акушерство, Клинички центар „Крагујевац“, Крагујевац

## THE MONOSOMY 18P DETECTED BY THE AMNIOCENTESIS - DE GROUCHY SYNDROME 1

Gordana Sosic<sup>1</sup>, Mirjana Varjacic<sup>2</sup>, Tatjana Kastratovic<sup>3</sup>, Tanja Novakovic<sup>1</sup>

<sup>1</sup>Department for Cytogenetic Diagnosis, Clinic of Obstetrics and Gynecology, Clinical Center "Kragujevac", Kragujevac, Serbia

<sup>2</sup>Clinic of Obstetrics and Gynecology, Clinical Center "Kragujevac", Kragujevac, Faculty of Medical Sciences, Kragujevac, Serbia

<sup>3</sup>Clinic of Obstetrics and Gynecology, Clinical Center "Kragujevac", Kragujevac, Serbia

### САЖЕТАК

Монозомија 18p (de Grouchy синдром 1) представља структурну хромозомску аберацију насталу услед делеције дела или целог кратког (p) крака хромозома 18. У 2/3 случајева настаје услед de novo терминалне делеције кратког крака хромозома 18, док у осталим случајевима постоји трансмисија с родитеља. Клиничке манифестације овог синдрома умерене су и неспецифичне и често се у клиничком испитивању могу превидети. Обично постоји и ментална ретардација различитог степена, постнатални застој у расту, низак раст као и касни развој говора код деце, а често су присутне краниофацијалне малформације. На рођењу фенотипске манифестације овог синдрома су минималне, а абнормалности постају уочљивије након треће године живота. Дефинитивна дијагноза захтева кариотипизацију и анализу хромозома плода или афициране особе. Студије су показале да је критична тачка за прекид на хромозому лоцирана у близини центромере у региону 18 p11.1 (присутан је код 44–72% испитаника). Прекид у региону између p11.1 и p1.21 у вези је са вишим степеном менталне ретардације у односу на прекиде дистално од ових тачака на p краку хромозома 18. Случајеви пренатално детектоване монозомије 18p су ретки и најчешће се дијагностификују након абнормалног налаза UZ првог триместра или случајно, путем инвазивне пренаталне дијагностике. Ради давања генетског савета у вези с будућим трудноћама у случајевима пренатално утврђене монозомије 18p или у случају рођења детета с овом структурном хромозомском аберацијом, треба одредити кариотипове родитеља.

**Кључне речи:** хромозоми, хумани, пар 18; монозомија; делеција хромозома.

### УВОД

Монозомија 18p (de Grouchy синдром 1) представља структурну хромозомску аберацију насталу услед делеције дела или целог кратког (p) крака хромозома 18. Француски генетичар Jean de

### ABSTRACT

Monosomy 18p (de Grouchy syndrome 1) is a structural chromosome aberration provoked by the deletion of a part of or the entire 18 chromosome's short arm. In 2/3 of cases it is provoked because of the de novo terminal deletion of 18 chromosome's short arm, while in the rest of the cases there is a transmission from parents. The clinical manifestations of this syndrome are moderate and nonspecific. In the clinical research they could be neglected. Its usual manifestations include: mental retardation in various degree, postnatal growth restriction, short stature, delayed speech development, as well as craniofacial malformations. At birth, the phenotypic manifestations of the syndrome are minimal and the abnormalities become visible after the age of three. The final diagnosis requires karyotyping and an analysis of fetal chromosomes or an analysis of an afflicted person. Previous research have shown that the critical point for the breakage located near the centromere in the region 18 p11.1 (it is present in 44% - 72% of examinees). The breakage in the region between p11.1 and p1.21 is linked to a higher degree of mental retardation compared to the breakages distally from these points at the p chromosome's arm. The examples of prenatally detected monosomy 18p are sporadic and they are usually found after abnormal ultrasound findings in the first trimester or accidentally by invasive prenatal diagnostics. In the cases of monosomy 18p detected prenatally or in the cases of giving a birth to a child with this type of chromosomal aberration, a parents' karyotypes should be defined with the purpose to provide genetic advice to the parents.

**Key words:** chromosomes, human, pair 18; monosomy; chromosome deletion.

Grouchy је 1964. године монозомију 18p описао као први пример парцијалне монозомије неког од хромозома компатибилне са животом (1). Инциденца монозомије 18p износи 1 : 50.000 живорођене деце, 3 : 2 у корист женске новорођенчади. У стручној литератури описано је око 150 случајева пацијената са овом врстом хромозомске аберације (1).

Етиологија монозомије 18p у 2/3 случајева настаје услед *de novo* терминалне делеције кратког крака хромозома 18 (2). У осталим случајевима постоји трансмисија с родитеља, и то у случајевима када су родитељи носиоци балансиране транслокације, а такође монозомија 18p може настати као резултат небалансиране транслокације целог крака хромозома 18 у око 16% случајева. Забележени су случајеви фамилијарне трансмисије монозомије 18p с родитеља на потомке (2, 3). Монозомија 18p може се јавити и у форми мозаика, у случајевима ринг хромозома 18 или након рекомбинације код родитеља носилаца перичентричне инверзије хромозома 18, што може да доведе до парцијалне монозомије 18 или парцијалне тризомије 18 код потомака (4). Тако су у литератури описани случајеви парцијалне монозомије 18p код пацијената настале услед небалансиране транслокације q крака акроцентричног хромозома и q крака хромозома 18 при чему у кариотипу постоји 45 хромозома (5). Описани су и случајеви монозомије 18p са истовременом парцијалном тризомијом неког другог хромозома, која је последица погрешне сегрегације хромозома код родитеља носилаца балансиране транслокације (4, 6, 7). Приказан је случај парцијалне монозомије 18p са истовремено присутном парцијалном тризомијом 21q код фетуса услед присутне балансиране (18; 21) реципрочне транслокације код мајке (8). Забележен је и случај балансиране транслокације 46, XX (15; 18) (p11.2; p11.2) присутне код мајке, која је за последицу имала парцијалну монозомију 18p код ћерке и парцијалну тризомију 18p код сина (9). Методама молекуларне генетике потврђени су случајеви монозомије 18p настали као последица субтеломерних делеције или транслокација (10, 11).

Клиничке манифестације овог синдрома варирају од једног до другог пацијента, често су умерене и неспецифичне (1), тако да се некада у клиничком испитивању могу превидети (9). На рођењу су фенотипске манифестације овог синдрома минималне, средња телесна маса на рођењу је око 2.600 g и чешће је присутан код женске новорођенчади (3 : 2). Абнормалности постају уочљивије након треће године живота (12). Обично постоје ментална ретардација различитог степена, постнатални застој у расту, низак раст, као и касни развој говора код деце (1, 3, 6). Постоји значајна дискрепанца између вербалних и невербалних способности, при чему су вербалне озбиљно нарушене (12). Иако фенотип код овог синдрома није карактеристичан као код других синдрома везаних за хромозомске аберације, често су присутне краниофацијалне малформације као што су: лака микроцефалија, округло лице, птоза, епикантус, хипертелоризам, антимоноглоидно постављене очи, велике, ниско постављене, испупчене уши. Уста су

широка са кратком горњом усном и угловима усана окренутим надолу. Зуби су неправилно постављени, лошег квалитета, често са каријесом. Шаке су широке и кратке са фалангама умањене ширине и са често присутним псеудоедемима. Врат је кратак са присутним *pterygium colli* и са ниском линијом раста косе, груди су широке с размакнутих брадавицама и често с присутним *pectus excavatum*, што све може да асоцира на Sy Turner (1, 3, 4, 7). Деца са монозомијом 18p у већини случајева била су изразито ниска и 64% њих имало је дефицијенцију у хормону раста. У већем броју случајева ова деца су добро реаговала на супституциону терапију хормоном раста (12). Такође је описана веза између дефицијенције имуноглобулина А (IgA) и делеције кратког крака хромозома 18, тако да код оваквих пацијената постоји тенденција ка настанку аутоимуних болести (аутоимуну тиреоидитис, дијабетес мелитус, пернициозна анемија и реуматоидни артритис). Приказано је и пар случајева с присутном дистонијом код пацијената са овим синдромом (12–14). Забележени су и случајеви пацијената са *keratosis pilaris* и *ulerythema ophryogenes*, као и случај пацијента са отвореним *duktus arteriosus* и стенозом пулмонарне валвуле (15, 16). Код 10–20% случајева монозомије 18p се запажа холопрозенцефалија са различитим фенотипским карактеристикама везаним за ову малформацију, као и клинодактилија петог прста (1, 3).

У научној литератури је мали број публикованих случајева пренатално детектоване монозомије 18p (5, 8, 17). Код једне труднице је амниоцентезом, која је рађена због абнормалног УЗ налаза у првом триместру (повећан NT, алобарна холопрозенцефалија и дефекти лица), потврђено присуство фетуса са монозомијом 18p. У другом случају монозомија 18p је такође дијагностификована амниоцентезом, која је рађена због година живота, при чему је на УЗ детектована холопрозенцефалија у моменту извођења дијагностичке амниоцентезе (5).

Због присуства клиничких налаза који су веома варијабилни код овог синдрома, и често се поклапају с другим стањима, дефинитивна дијагноза захтева кариотипизацију и анализу хромозома плода или афициране особе (17).

## ПРИКАЗ СЛУЧАЈА

Пацијенткиња стара 45 година се јавила у Генетско саветовалиште КЦ Крагујевац ради консултације и давања генетског савета у вези потребе за даљом инвазионом пренаталном дијагностиком. Из анамнезе и приложене документације пацијенткиње утврђено је да је реч о другој спонтаној трудноћи, из истог брака, с једним здравим дететом, рођеним пре пет година

царским резом, и без претходних спонтаних побачаја. Пацијенткиња је менарху имала у 12. години, а остале менструације су биле редовне на 25 дана у трајању од по пет дана. На основу анамнезе и приложене документације, пацијенткињи је услед повећаног ризика за хромозомске аберације, због година живота, дат савет о потреби спровођења пренаталне дијагностике. Пацијенткиња је упозната са ризицима интервенције, као и са значајем и ограничењима дате методе.

У 18. NG пацијенткиња је примљена на Одељење контроле фертилитета, ради контроле друге високоризичне трудноће и спровођења дијагностичке амниоцентезе ради кариотипизације плода. На пријему, пре интервенције, гинеколошки налаз је био уредан и показао је увећан *corpus uteri* који је одговарао аменореји. Остали биохемијски и микробиолошки налази крви и урина били су уредни, као и налази цервикалног и вагиналног бриса. На основу аменореје утврђено је да је старост трудноће износила 17,2 NG KL, 17,6 NG UZ . Ултразвучни тонови плода били су чујни и ритмични (145 откуцаја/мин), количина плодове воде била је нормална, BPD 43 mm, HC 151 mm, AC 114 mm и FL 24 mm. Предњачила је карлица, а постељица се налазила на задњем зиду утеруса.

Након адекватне припреме, интервенција је спроведена на уобичајени начин, при чему је узорковано 20 ccm<sup>3</sup> бистре плодове воде.

Засејавање и култивација одрађене су уобичајеном процедуром. Након култивације и препарације из амниоцита су издвојени метафазни хромозоми који су бојени GTG бендом и анализирани светлосним микроскопом под увећањем од 1000x. Цитогенетском анализом је утврђено да је у 22 анализирани метафазе присутан женски кариотип са монозомијом 18p – 46,XX, del (18) (p11.2) Sy. De Grouchy тип 1. Након добијања кариотипа плода спроведен је експертни УЗ који није показао присуство феталних малформација.

На основу увида у медицинску документацију, а с обзиром да је реч о синдрому код кога се јавља средња до тешка ментална ретардација, Етички одбор који је заседао на захтев пацијенткиње, донео је одлуку да се одобри прекид трудноће уз писани пристанак пацијента. Извршена је операција (*Relaparatomio supratransversa sec*) и трудноћа је прекинута.

Саветовано је да се одради кариотип родитеља, као и амниоцентеза у будућим трудноћама. Кариотипи родитеља били су нормални мушки (46, XY) и женски (46, XX) кариотип, односно у овом случају била је реч о *de novo* мутацији плода (слика 1).

## ДИСКУСИЈА

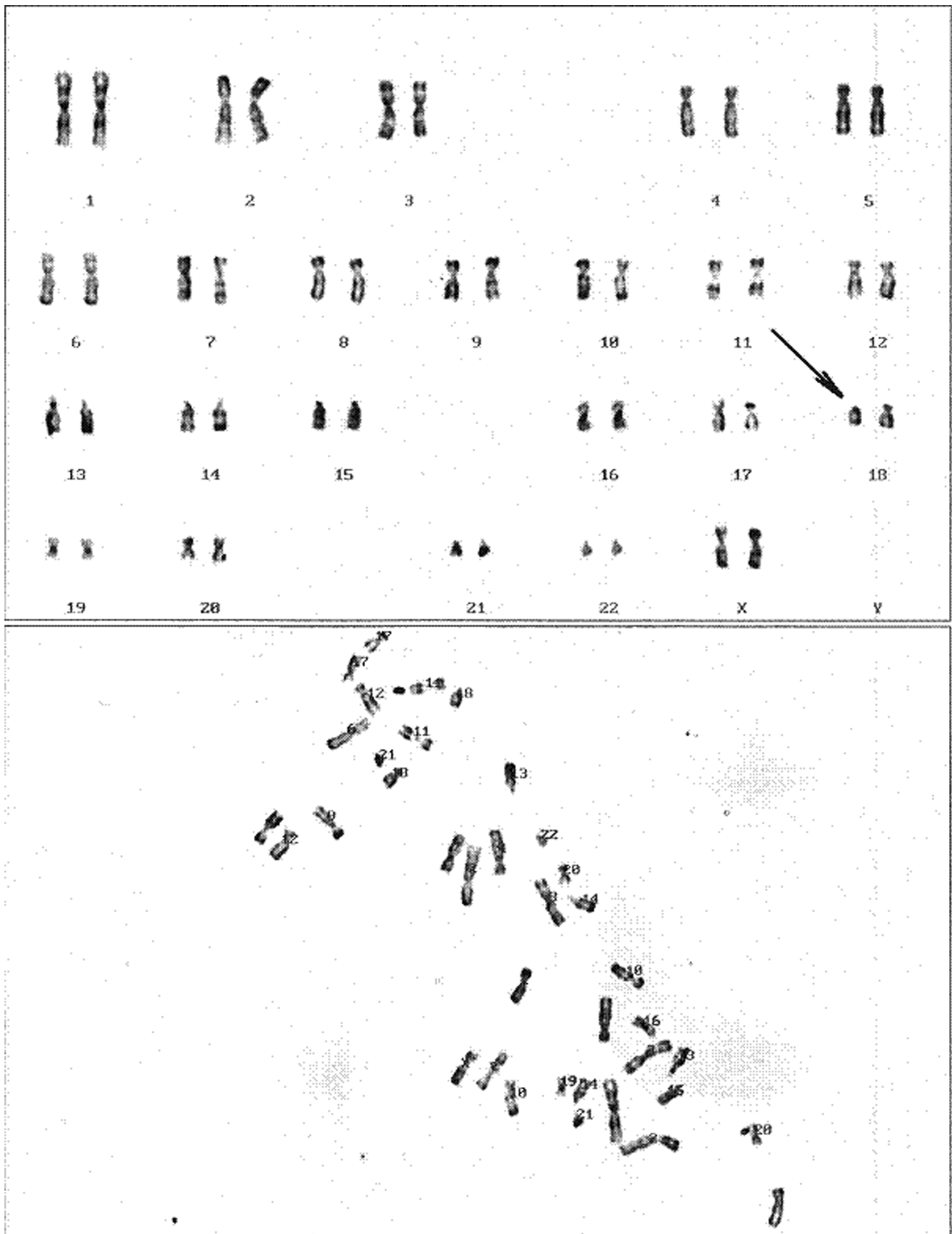
Приказан је случај пренатално детектоване *de novo* делеције кратког крака хромозома 18 методом амниоцентезе. У највећем броју случајева забележених у литератури трудноћа и ток и порођај код мајки које су носиле фетусе са монозомијом 18p били су нормални. Налаз делеција 18p је ретко присутан у спонтаним абортусима у првом триместру (2). Постоји неколико приказаних примера у литератури пренатално детектоване 18p монозомије амниоцентезом, која је саветована због повећаног ризика на хромозомопатије услед година живота мајке или након УЗ скрининга првог триместра трудноће на којим су уочени повећан NT и краниофацијалне аномалије (17,18).

Хромозом 18 чини 2,5% укупне ћелијске ДНК и садржи између 300–500 гена, док се на р краку хромозома 18 налази око 100 гена. Студије су показале да је критична тачка за прекид на хромозому лоцирана у близини центромере у региону 18 p11.1, односно између 44% и 72% испитаника имало је прекид у овом региону (18).

У студији Vrenk и сарадници дају приказ четири случаја парцијалне монозомије 18p са различитим тачкама прекида, поредећи степен хромозомске аберације на 18p и клинички налаз са циљем да се фенотипски мапира 18p синдром. У овој и другим студијама је поређен фенотипски налаз код пацијената са оним описаним у литератури за делецију 18p. Описане су три делеције различитих величина у односу на терминални крај р крака хромозома 18. Тако терминална делеција величине 1,6 Mb, која одговара 18p11.32 тачки прекида је у корелацији са округлим лицем, терминална делеција величине 8,0 Mb, која одговара 18p11.23 тачки прекида, у корелацији је с постнаталним застојем у расту и нападу епилептичких конвулзија, са хипотонијом и дистонијом, док услед терминалне делеције величине 13,84 Mb, која одговара 18p11.21 тачки прекида, настаје хаплоинсуфицијенција гена на проксималном делу 18p, што узрокује птозу и кратак врат, тешкоће при учењу (7, 18).

Друге студије су показале да је прекид у региону између p11.1 и p1.21 у вези са вишим степеном менталне ретардације, док је код три пацијента са прекидима дистално у односу на овој регион присутна лака ментална ретардација или гранично нормална интелигенција.

Мутација гена TGIF у региону p11.31. повезана је са присуством холопрозенцефалије, али у њеном настанку значајну улогу имају и други генетички и/или средински фактори, јер се холопрозенцефалија не јавља код свих носилаца ове мутације или делеције



Слика 1. Фетални кариотип са монозомијом 18 р (слика добијена уз помоћ система Leica CW 4000, Одсек цитогенетске дијагностике, КЦ Крагујевац)

овог региона. Дистонија која се јавља код пацијената са овом врстом делеције мапирана је у региону гена DYT7 на 18p (18). Ген за аутозомалну форму наследне *hypotrichosis simplex* и локус за *alopecia areata* идентификован је на 18p. Студије су указале на везу између локуса на 18p11.2 региону и склоности ка биполарним поремећајима и шизофренији (1).

У закључку је важно да се истакне да приликом давања генетског савета у вези с будућим трудноћама у случајевима пренатално утврђене монозомије 18p или у случају рођења детета са овом структурном хромозомском аберацијом, треба одредити кариотипове родитеља. Уколико оба родитеља имају нормалне кариотипове, ризик поновне појаве делеције код фетуса је ниска, а у случају да је код једног од родитеља присутан реаранжман између хромозома у који је укључен 18p крак, или да је један од родитеља носилац 18p делеције расте ризик од рађања афицираног детета.

#### ЛИТЕРАТУРА

1. Turleau C. Monosomy 18p. *Orphanet J Rare Dis* 2008; 3: 4. doi: 10.1186/1750-1172-3-4.
2. Gardner RJMcK. *Chromosome abnormalities and genetic counseling*. 4th ed. New York: Oxford University Press Inc., 2011.
3. Maranda B, Lemieux N, Lemyre E. Familial deletion 18p syndrome: case report. *BMC Med Genet* 2006; 7: 60.
4. Milošević Đorđević O. *Principi kliničke citogenetike*. Kragujevac: Medicinski fakultet u Kragujevcu, 2010.
5. McGhee EM, Qu Y, Wohlferd MM, Goldberg JD, Norton ME, Cotter PD. Prenatal diagnosis and characterization of an unbalanced whole arm translocation resulting in monosomy for 18p. *Clin Genet* 2001; 59: 274–8.
6. Babaji P, Singh A, Lau H, Lamba G, Somasundaram P. Deletion of short arm of chromosome 18, Del(18p) syndrome. *J Indian Soc Pedod Prev Dent* 2014; 32(1). doi: 10.4103/0970-4388.127063
7. Brenk CH, Prott EC, Trost D, et al. Towards mapping phenotypical traits in 18p-syndrome by array-based comparative genomic hybridisation and fluorescent in situ hybridisation. *Eur J Hum Genet* 2007; 15: 35–44.
8. Chen CP, Chern SR, Wang W, et al. Prenatal diagnosis of partial monosomy 18p(18p11.2-->pter) and trisomy 21q(21q22.3-->qter) with alobar holoprosencephaly and premaxillary agenesis. *Prenat Diagn* 2001; 21: 346–50.
9. Koshy B, Mandal K, Srivastava VM, Loius PT, Danda S. Familial 18p deletion syndrome and 18p partial trisomy inherited from a mother with balanced translocation. *Clin Dysmorphol* 2011; 20: 148–51. doi: 10.1097/MCD.0b013e328343b9b9.
10. Babovic Vuksanovic D, Jenkins SC, Ensenauer R, Newman DC, Jalal SM. Subtelomeric deletion of 18p in an adult with paranoid schizophrenia and mental retardation. *Am J Med Genet A* 2004; 124A(3): 318–22.
11. Horsley SW, Knight SJ, Nixon J, et al. Del(18p) shown to be a cryptic translocation using a multiprobe FISH assay for subtelomeric chromosome rearrangements. *J Med Genet* 1998; 35: 722–6.
12. Kasasbeh FA, Shawabkeh MM, Hawamdeh AA. Deletion of 18p Syndrome. *Labmedicine* 2011; 42: 436–8.
13. Graziadio C, Rosa RF, Zen PR, Pinto LL, Barea LM, Paskulin GA. Dystonia, autoimmune disease and cerebral white matter abnormalities in a patient with 18p deletion. *Arq Neuropsiquiatr* 2009; 67(3A): 689–91.
14. Browning MJ. Specific polysaccharide antibody deficiency in chromosome 18p deletion syndrome and immunoglobulin A deficiency. *J Investig Allergol Clin Immunol* 2010; 20: 263–6.
15. Xie CH, Yang JB, Gong FQ, Zhao ZY. Patent ductus arteriosus and pulmonary valve stenosis in a patient with 18p deletion syndrome *Yonsei Med J* 2008; 49: 500–2.
16. Carvalho CA, Carvalho AV, Kiss A, Paskulin G, Götze FM. Keratosis pilaris and ulerythema ophryogenes in a woman with monosomy of the short arm of chromosome 18. *An Bras Dermatol* 2011; 86(4 Suppl 1): S42–5.
17. Sepulveda W. Monosomy 18p presenting with holoprosencephaly and increased nuchal translucency in the first trimester: report of 2 cases. *J Ultrasound Med* 2009; 28: 1077–80.
18. 18p deletions. *Understanding Chromosome disorders*. Unique. Oxted, San Antonio: Rare Chromosome Disorder Support Group & The Chromosome 18 Research & Registry Society, 2013. ([www.rarechromo.org/information/Chromosome%2018/18p%20deletions%20FTNW.pdf](http://www.rarechromo.org/information/Chromosome%2018/18p%20deletions%20FTNW.pdf))