

## LEVOSTRANA VENA CAVA INFERIOR – PRIKAZ SLUČAJA

Ivan R. Janković<sup>1,3</sup>, Radiša H. Vojinović<sup>2,3</sup>, Aleksandar M. Pavković<sup>3</sup><sup>1</sup>Opšta bolnica Užice, Služba za radiološku dijagnostiku, Užice<sup>2</sup>Klinički centar „Kragujevac“, Služba za radiološku dijagnostiku, Kragujevac<sup>3</sup>Fakultet medicinskih nauka, Univerzitet u Kragujevcu, Kragujevac

## LEFT-SIDED INFERIOR VENA CAVA – A CASE REPORT

Ivan R. Jankovic<sup>1,3</sup>, Radisa H. Vojinovic<sup>2,3</sup>, Aleksandar M. Pavkovic<sup>3</sup><sup>1</sup>General Hospital Uzice, Department of Radiology, Uzice, Serbia<sup>2</sup>Clinical Center Kragujevac, Department of Radiology, Kragujevac, Serbia<sup>3</sup>Faculty of Medical Sciences, University of Kragujevac, Kragujevac, Serbia

## SAŽETAK

Levostrana vena cava inferior (LVCI) je retka, ali i jedna od najvažnijih anatomskih varijacija u spektru urođenih anomalija ovog krvnog suda. Danas se sve češće prepoznaju varijacije VCI i njenih pritoka, najpre zahvaljujući dostupnosti i upotrebi savremenih imidžing modaliteta (multidetektorska kompjuterizovana tomografija – MDCT, magnetna rezonanca – MR). U našem radu prikazujemo slučaj LVCI kod muškarca starog 23 godine. Kod njega je u toku pregleda abdomena 64-slajsnim MDCT-om sa primenom intravenskog kontrasta (i.v.) otkrivena LVCI. Pacijent je na pregled došao zbog saobraćajne traume. Pregledom je uočeno da LVCI završava svoj tok u nivou leve renalne vene, a zatim ukršta abdominalnu aortu sa prednje strane i prelazi u normalan tok sa desne strane. Dalji tok VCI ka toraksu je uobičajen. Anatomske varijacije VCI, pa tako i LVCI, najčešće su asimptomatske i otkrivaju se u toku rutinskih pregleda obavljenih iz nekog drugog razloga. Prema relevantnoj literaturi, prevalenca LVCI je 0,2–0,5%. Najveći doprinos u postavljanju dijagnoze daje MDCT sa primenom i.v. kontrasta. Poboľšanje vizuelizacije i precizniji uvid u anatomske odnose velikih krvnih sudova abdomena omogućava mogućnost multiplanarnih rekonstrukcija dobijenih MDCT pregledom. Diferencijalno dijagnostički najvažnije je isključiti retroperitonealnu limfadenopatiju, varikozitete, kolaterale i gonadalne vene. Klinički je važno preoperativno dijagnostikovanje ove anomalije kod planiranja abdominalne hirurgije, transplantacije bubrega i jetre, ili traume, pa zato treba misliti na mogućnost postojanja LVCI.

**Ključne reči:** vena cava inferior; abnormalnosti; multidetektorska kompjuterizovana tomografija.

## UVOD

Levostrana vena cava inferior (LVCI) izuzetno se retko javlja (učestalost je 0,2–0,5%) i predstavlja jednu od najvažnijih anatomskih varijacija u spektru urođenih anomalija ovog krvnog suda (1).

Anatomske varijacije krvnih sudova najčešće su posledica složenog embrionalnog razvoja. Embriogeneza VCI takođe je složen proces i odvija se 4–8. gestacijske nedelje, uključuje nastajanje, spajanje i regresiju tri para embrionalnih vena: posterokardinalnih, suprakardinalnih,

## ABSTRACT

Left-sided inferior vena cava (LIVC) is a rare, but also one of the most important anatomical variations in the spectrum of the congenital anomalies of this blood vessel. Today, IVC variations and its tributaries are increasingly recognized, primarily thanks to the availability and use of modern imaging modalities (multidetector computed tomography – MDCT, magnetic resonance imaging – MRI). In our paper we present a case of LIVC in a 23-year-old patient. During the examination of the abdomen with 64-slice MDCT – with intravenous contrast (i.v.) we discovered LIVC. The patient had come to the examination because of a traffic trauma. The review found that LIVC ended at the level of the left renal vein, and then crossed anterior to the abdominal aorta to join the right renal vein and formed a normal right IVC. Anatomical variations of IVC are usually asymptomatic and are discovered during routine controls performed for any other reason. LIVC has a prevalence of 0.2%–0.5%. Contrast-enhanced CT is the modality of choice in patients with LIVC. With the availability of high-speed MDCT scanners and sagittal and coronal reconstructions extraordinary views of the normal and abnormal IVC are obtained. The significance of a LIVC is to exclude left para-aortic lymphadenopathy, varices, collateral and gonadal veins. The main clinical significance is preoperative diagnosis for abdominal surgery, kidney and liver transplantation, or trauma. So we need to think about existence of the LIVC.

**Keywords:** vena cava, inferior; abnormalities; multidetector computed tomography.

subkardinalnih, kao i vv. vitelina, od kojih će se razviti hepatični segment VCI (2,3). LVCI nastaje regresijom desne suprakardinalne vene uz prisustvo leve suprakardinalne vene (1).

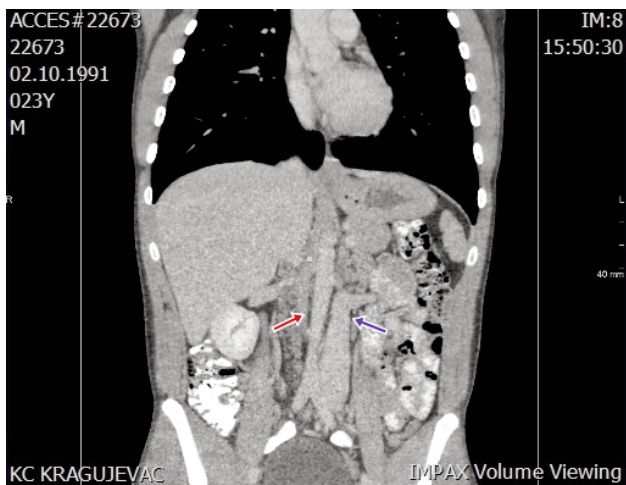
Normalno formirana VCI anatomski je podeljena na hepatični, suprarenalni, renalni i infrarenalni segment. Nastaje u visini desne strane korpusa L5 spajanjem leve i desne zajedničke ilijačne vene, potom se pruža naviše i udesno od aorte, prolazi kroz otvor VCI na diafragmi, nastavlja put kranijalno i završava se na donjem zidu desne pretkomore srca (4). Na svom putu kroz abdomen prima brojne parijetalne i visceralne pritoke.

Danas se sve češće prepoznaju varijacije VCI i njenih pritoka, najpre zahvaljujući dostupnosti i upotrebi savremenih imidžing modaliteta (multidetektorska kompjuterizovana tomografija – MDCT, magnetna rezonanca – MR). U postavljanju dijagnoze zlatni standard je kontrastni MDCT sa mogućnošću multiplanarnih rekonstrukcija (MPR). Anomalije VCI najčešće su asimptomatske i otkrivaju se tokom rutinskih pregleda obavljenih iz nekog drugog razloga (5).

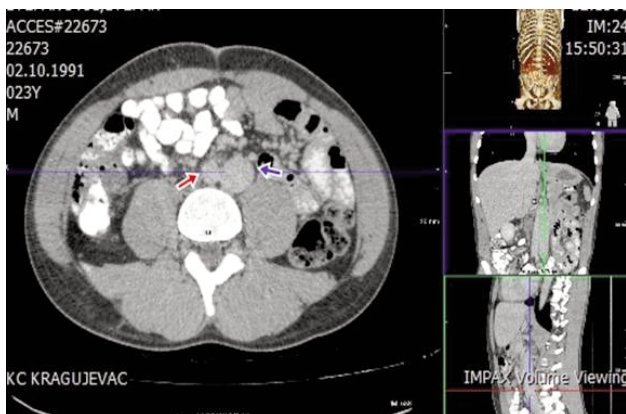
Tipovi i učestalost anomalija VCI su: dvostruka VCI (1–3%), levostrana VCI (0,2–0,5%), v. azygos i v. hemiazygos nastavljaju VCI (0,6%), cirkumaortna leva renalna vena (8,7%), retroaortna leva renalna vena (3,4%) i brojne druge manje učestale (1).

### PRIKAZ SLUČAJA

U našem radu prikazujemo slučaj LVCI kod muškarca od 23 godine. Kod njega je tokom pregleda abdomena 64-



Slika 1. MDCT koronalni presek. Prikazan je tok LVCI (plava strelica) do nivoa ušća leve renalne vene, a sa njene desne strane se prikazuje abdominalna aorta (crvena strelica)



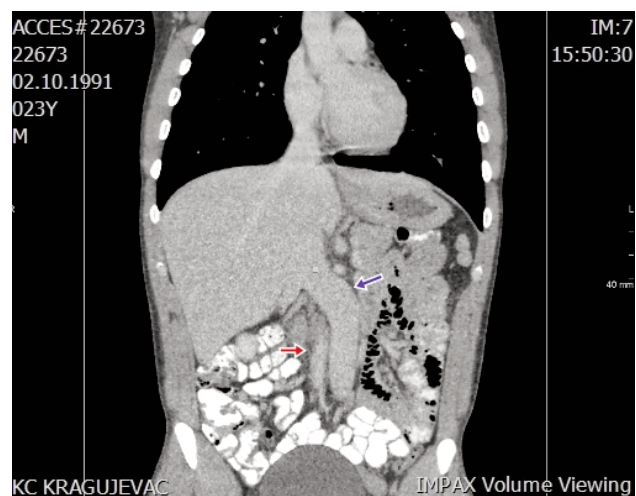
Slika 2. MDCT multiplanarna rekonstrukcija. LVCI (plava strelica) nalazi se sa leve strane abdominalne aorte (crvena strelica)

slajsnim MDCT-om (Aquilion, Toshiba, Japan) s primenom intravenskog kontrasta (i. v.) u bolusu otkrivena LVCI. Pacijent je hospitalizovan zbog saobraćajne traume, stabilnih vitalnih parametara. MDCT pregledom je uočeno da LVCI završava svoj tok u nivou leve renalne vene, a zatim ukršta abdominalnu aortu s prednje strane i prelazi u normalan tok s desne strane. Dalji tok VCI ka toraksu je uobičajen. Zlatni standard za postavljanje dijagnoze LVCI je MDCT uz primenu i. v. kontrasta, sa mogućnošću MPR (slika 1, 2 i 3).

### DISKUSIJA

Anatomske varijacije VCI, pa tako i LVCI, najčešće su asimptomatske i otkrivaju se tokom rutinskih pregleda obavljenih iz nekog drugog razloga. Prema relevantnoj literaturi, prevalenca LVCI je 0,2–0,5% (1). Najveći doprinos u postavljanju dijagnoze daje MDCT s primenom i. v. kontrasta i mogućnošću MPR (5). Diferencijalno dijagnostički najvažnije je isključiti retroperitonealnu limfadenopatiju (2), naročito kod onkoloških pacijenata, kao i varikozitete, kolaterale i gonadalne vene (1).

Klinički je veoma važno preoperativno dijagnostikovanje ove anomalije kod planiranja abdominalne i vaskularne hirururgije, transplantacione hirururgije bubrega i jetre, ili traume (3, 4, 6). Naime, ukoliko kod pacijenta postoji LVCI, hirurg može napraviti izmenu u hirurškom planu, pa da se umesto klasične medijalne laparatomije odluči za desni retroperitonealni pristup (6). Prilikom interventnih vaskularnih procedura kod ovih pacijenata mogu nastati teškoće tokom kateterizacije desnog srca, kao i plasiranja „vena kava“ filtera (2, 7). Intermittentna mezenterijalna angina je redak simptomatski oblik LVCI, koji nastaje usled povremene kompresije LVCI na truncus coeliacus ili mezenterične arterije (1).



Slika 3. MDCT koronalni presek. LVCI (plava strelica) u nivou leve renalne vene ukršta prednju stranu abdominalne aorte (crvena strelica) i prelazi na desnu stranu

## ZAKLJUČAK

Sve anomalije VCI, pa i LVCI proizilaze iz njenog složenog embrionalnog razvoja. LVCI je najčešće asimptomatska, a otkrivanje je akcidentalno. Zlatni standard u postavljanju dijagnoze je MDCT sa i. v. kontrastom.

## SKRAĆENICE:

MDCT – multidetektorska kompjuterizovana tomografija

MR – magnetna rezonanca

LVCI – levostrana vena cava inferior

VCI – vena cava inferior

## LITERATURA

1. Malaki M, Willis AP, Jones RG. Congenital anomalies of the inferior vena cava. *Clin Radiol* 2012; 67: 165–71.
2. Bass JE, Redwine MD, Kramer LA, Huynh PT, Harris JH. Spectrum of congenital anomalies of the inferior vena cava: cross-sectional imaging findings. *Radiographics* 2000; 20: 639–52.
3. Kandpal H, Sharma R, Gamangatti S, Srivastava DN, Vashisht S. Imaging the inferior vena cava: a road less traveled. *Radiographics* 2008; 28: 669–89.
4. Ongom PA. A left inferior vena cava with crossover to the right: a case report. *IJAV* 2013; 6: 109–11.
5. Petik B. Inferior vena cava anomalies and variations: imaging and rare clinical findings. *Insights into Imaging* 2015; 6: 631–9.
6. Mao YQ, Zhu SX, Zhang W. The iatrogenic injury of double vena cava due to misdiagnosis during the radical nephroureterectomy and cystectomy. *World J Surg Oncol* 2015; 13: 41. doi: 10.1186/s12957-015-0469-x.
7. Sheth S, Fishman EK. Imaging of the inferior vena cava with MDCT. *AJR Am J Roentgenol* 2007; 189: 1243–51.