

HOLEDODUODENALNE FISTULE ULKUSNE ETIOLOGIJE: PRIKAZ DVA SLUČAJA

Dragan ČANOVIĆ¹, Branko STANKOVIĆ², Slaviša STAMENKOVIĆ², Bojan MILOŠEVIĆ²

¹ Hirurška klinika, Klinički centar, Kragujevac; Medicinski fakultet u Kragujevcu

² Hirurška klinika, Klinički centar, Kragujevac

CHOLEDOCHODUODENAL FISTULAE OF ULCER EIOLOGY TWO CASE REPORTS

Dragan CANOVIC¹, Branko STANKOVIC², Slavisa STAMENKOVIC² i Bojan MILOSEVIC²

¹ Surgical Clinic, Clinical Center, Kragujevac, Medical Faculty in Kragujevac

² Surgical Clinic, Clinical Center, Kragujevac

SAŽETAK

Spontane holedohoduodenalne fistule su veoma retke. Najčešće se formiraju tokom dugotrajne evolucije ulkusne bolesti duodenuma, redje su komplikacija kalkuloze žučnih vodova, dok su drugi uzroci retki. Tokom poslednje 22 godine u našoj ustanovi su opservirana i operativno lečena 2 bolesnika sa holedohoduodenalnom fistulom ulkusne etiologije. U oba bolesnika prisutna je duga istorija ulkusne bolesti duodenuma, a dijagnoza je postavljena na rutinskim kontrolnim radiološkim pregledima želuca i duodenuma barijumskim kontrastom. Bolesnici su lečeni operativno u simptomatskoj fazi. Oba bolesnika su pored simptomtologije osnovne ulkusne bolesti imali i epizode holangitisa. Oba bolesnika su operativno lečena isključnom resekcijom želuca po metodi Billroth II, tj. bez operativnog rešavanja holedohoduodenalne fistule, a kod jednog bolesnika je uradjena i holecistektomija zbog holeritijaze. U oba slučaja uradjena je peroperativna holangiografija i konstatovana je uredna prohodnost distalnog holedoha i holedohoduodenalnog spoja. Postoperativni tok je kod oba bolesnika protekao bez komplikacija. Bolesnici se prate 7 i 9 godina i u ovom periodu nije bilo tegoba koje bi mogle da se odnose na taktička rešenja operativnog lečenja.

Ključne reči: Holedohoduodenalna fistula, ulkus, Billroth II

ABSTRACT

Spontaneous choledochoduodenal fistulae are very rare. They are most often a complication of the long-term duodenal ulcer, rarely of calculosis common bile duct disease, while other causes are extremely rare. During the last 22 years we have observed and treated 2 patients with choledochoduodenal fistulae secondary to duodenal ulcer. Both patients had a long history of duodenal ulcer, and the diagnosis was made by routine barium examination of the stomach and duodenum. The patients were operatively treated in the symptomatic stage-besides symptoms of duodenal ulcer, both had symptoms of recurrent cholangitis too. Both patients were treated by exclusional resection after Billroth II, thus, the choledochoduodenal fistula was not operated on in any patient, and in one patient the cholecystectomy was done at the same time. In both cases the operative cholangiography was performed, which evidenced orderly passage of distal common bile duct and choledocho-duodenal junction. Clinical postoperative course was clear in both cases. The patients have been followed for 7 and 9 years, and in that period there were no other complications which could be in any connection with the operative treatment.

Key words: choledochoduodenal fistula, ulcer, Billroth II

UVOD

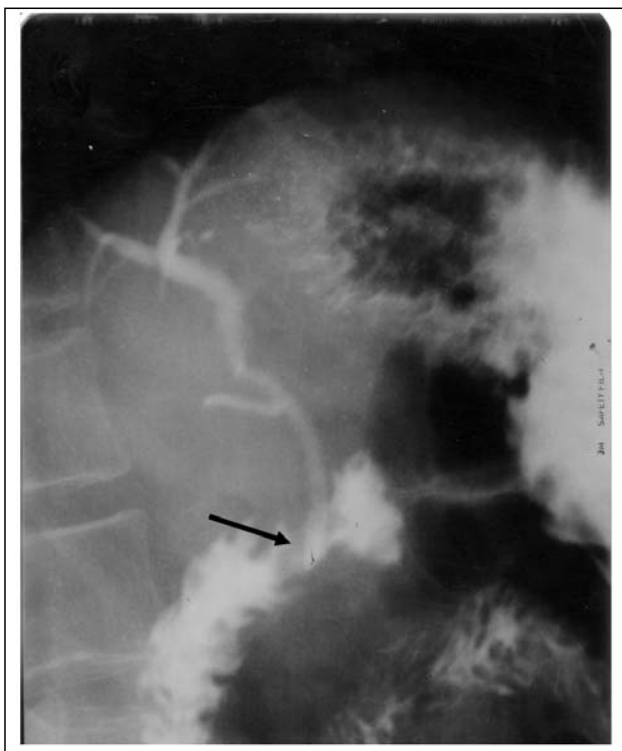
Holedohoduodenalne fistule (HDF) su retke. Najčešće su ulkusne etiologije (HDFUE), redje su posledica holedoholitijaze, dok su drugi uzroci (duodenalni divertikulum, paraduodenalna inflamacija, karcinomi duodenuma i žučnih vodova, operativna lezija) retki. Dugotrajna evolucija, kao i neredovno i/ili neadekvatno lečenje ulkusne bolesti duodenuma najčešći su faktori rizika za nastanak HDFUE. U našoj ustanovi u periodu od 1983. do 2004. godine dijagnostikovana su i operativno lečena dva slučaja HDFUE. U literaturi se publikuju pojedinačni slučajevi ili serije od po nekoliko

bolesnika sa HDFUE zato što još uvek postoje nedoumice oko indikacija i modaliteta operativnog lečenja ove retke komplikacije ulkusne bolesti duodenuma. Zbog toga smo odlučili da prikazemo bolesnike koje smo operativno lečili.

PRIKAZ BOLESNIKA

Prvi Bolesnik: Muškarac starosti 49 godina sa istorijom ulkusne bolesti duodenuma oko 9 godina. Bolesnik je imao tegobe tipične za ulkusnu bolest, a terapija lekovima bila je neredovna. U poslednjih 7-8 meseci bolesnik je imao bar četiri ataka holangitisa (bolovi

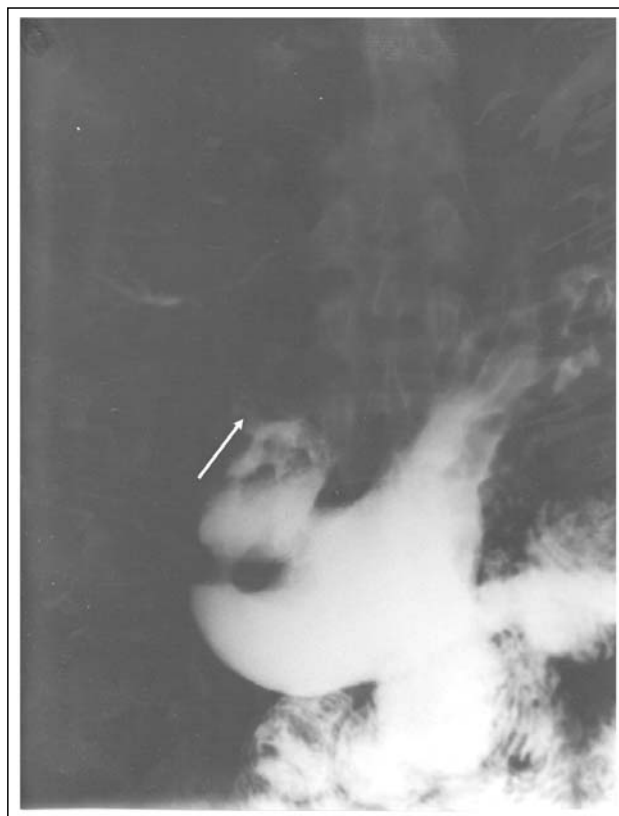
bilijarnog - tipa, povišena temperatura praćena drhtavicom, a u toku jednog ataka i ikterus). Sumnja na HDFUE postavljena je na osnovu rekurentnog holangitisa i nalaza gasa u bilijarnom stablu na nativnoj radiografiji abdomena. Dijagnoza HDF postavljena je radiološkim snimanjem želuca i duodenuma sa barijumom kada je došlo do opacifikacije kontrastom dela bilijarnog stabla, proksimalno od fistule (slika 1.).



Slika 1. Radiografija želuca i duodenuma sa barijumskim kontrastom. Vidi se fistula i prodor kontrasta kroz fistulu u bilijarne vodove

Bolesnik je lećen dvotrećinskom resekcijom želuca po metodi Billroth II, modifikacija po Finsterer-u. Kako bi se dobio uvid u stanje distalnog holedoha, urađena je peroperativna holangiografija kroz dren uvućen u žučnu kesu (nalaz na holangiografiji bez znakova opstrukcije distalnog holedoha i holedohoduodenalnog spoja; dren izvađen 21. postoperativnog dana).

Drugi Bolesnik: Muškarac starosti 54 godine kod koga je postavljena dijagnoza ulkusne bolesti pre 10 godina. I kod ovog bolesnika terapija ulkusne bolesti lekovima bila je neredovna. Pored tegoba tipičnih za ulkusnu bolest, pacijent je u poslednjih 12 meseci u tri navrata ispoljio simptome holangitisa. Na rutinskoj nativnoj radiografiji abdomena uočeno je prisustvo gasa u bilijarnom stablu. HDF je dijagnostikovana radiološkim snimanjem želuca i duodenuma sa barijumskim kontrastom (slika 2.).



Slika 2. Radiografija želuca i duodenuma sa barijumskim kontrastom. Vidi se fistula i prodor kontrasta kroz fistulu u bilijarne vodove

Pokušana je i endoskopija gornjeg dela gastrointestinalnog trakta, ali bez uspeha zbog, ulkusom izazvane, stenoze piloroduodenalne regije. Bolesnik je lećen operativno, kada je urađena resekcija želuca po metodi Billroth II, modifikacija po Finsterer-u. Kako je kod bolesnika planirana holecistektomija zbog holelitijaze, urađena je standardna peroperativna holangiografija kroz duktus cystikus (nalaz holangiografije je uredan).

U hospitalnom postoperativnom periodu nije bilo komplikacija. Bolesnici se prate 7 i 9 godina i u tom periodu nisu ispoljavali simptome recidiva ulkusne bolesti, holangitisa i bilijarne opstrukcije.

DISKUSIJA

Spontane biliodigestivne fistule (SBDF) mogu da nastanu nakon penetracije i perforacije ulkusa zadnjeg zida duodenuma u holedoh, kao i ulkusa prednjeg zida duodenuma u žučnu kesu. Oko 75% svih SBDF izazvanih ulkusom su holedohoduodenalne, a oko 25% holecistoduodenalne (1). Holedohoduodenalne fistule ulkusne etiologije (HDFUE) su veoma retke i čine samo 5% svih SBDF (2). S druge strane, hronična ulkusna bolest je u 80% slučajeva uzrok svih HDF (3). Primera radi, u indijskoj literaturi do 1986. godine

objavljeno je samo 8 slučajeva HDFUE (4). U našoj ustanovi u periodu od 1983. do 2004. godine lečena su dva bolesnika sa HDFUE. Ova komplikacija ulkusne bolesti duodenuma je retka, između ostalog, i zato što je tipična lokalizacija ulkusa duodenuma oko 4cm, a holecidoh oko 7cm distalno od pilorusa (5).

Obično se ova komplikacija javlja u petoj ili šestoj deceniji života, posle duže evolucije ulkusne bolesti u neredovno i/ili neadekvatno lečenih bolesnika. Redje se HDFUE može javiti kod mlađjih bolesnika. Tako, na primer, u literaturi postoji evidencija o bolesniku uzrasta 14 godina (4). Tri puta češće se javlja kod muškaraca, najverovatnije zato što muškarci češće oboljevaju od ulkusne bolesti duodenuma (6). Oba naša bolesnika bili su muškarci prosečne starosti 52 godine (49 i 55 godina), sa istorijom ulkusne bolesti dužom od 9 godina, pri čemu je lečenje bilo neredovno.

Generalno, bolesnici sa HDFUE ispoljavaju simptome tipične za osnovnu ulkusnu bolest, a u težim slučajevima simptome uobičajenih komplikacija ulkusa - opstrukcija duodenuma, krvarenje i nepodnošljive tegobe. Sama HDFUE ne mora da prouzrokuje tegobe, tj. može biti asimptomatska (4); u suprotnom, bolesnici najčešće imaju epizode holangitisa (7,8). Oba naša bolesnika imala su tegobe tipične za ulkusnu bolest duodenuma, ali i frekventne epizode holangitisa.

Kod bolesnika sa ulkusom duodenuma sumnja na HDF se može postaviti na osnovu evidencije o epizodama holangitisa u istoriji bolesti i/ili dokazivanjem gasa u bilijarnom stablu na nativnoj radiografiji, CT ili ehosonografiji. Treba napomenuti da se vrlo retko prisustvo gasa u bilijarnom stablu može videti i u drugim patološkim stanjima (holangitis, inkompentencija sfinktera Oddi, kongenitalne anomalije žučnih vodova i kada kamen sadrži gas) (9), kao i da odsustvo gasa ne isključuje postojanje fistule (10). Dijagnoza se najčešće postavlja radiološkim pregledom želuca i duodenuma kada dodje do prodora kontrasta kroz fistulu u bilijarno stablo. Visoko informativne dijagnostičke procedure su endoskopija gornjeg dela GI trakta sa injekcijom kontrasta kroz fistulu u bilijarno stablo (11) i ERCP (12,16). Medjutim, vrlo često su ovi pregledi neizvodljivi zbog ožiljne stenozе piloroduodenalne regije. Kod naših bolesnika HDFUE je dijagnostikovana na osnovu prodora barijumskog kontrasta u bilijarne vodove pri radiološkom pregledu želuca i duodenuma. Kod jednog bolesnika pokušao endoskopski pregled, ali bez uspeha, zbog, ulkusom, izazvane stenozе.

U lečenju bolesnika sa HDFUE ima izvesnih kontroverzi. Generalno, bolesnici sa asimptomatskom HDFUE ne zahtevaju operativno lečenje. To je stav većine kliničara i bazira se na činjenici da je kod

mnogih bolesnika sa HDFUE terapija ulkusa lekovima uspešna (6, 11, 13), pa čak da kod izvesnog broja bolesnika može da dovede do zarastanja fistule (6, 13). Medjutim, neki kliničari predlažu profilaktičku operaciju sa obrazloženjem da ulkus koji je doveo do HDF treba smatrati nepopravljivim, tj. da će ovim bolesnicima, najverovatnije, biti potrebna operacija i to većeg rizika zbog nastanka uobičajenih ulkusnih komplikacija (14,15). U svakom slučaju, operativno lečenje je indikovano kada je fistula simptomatska (rekurentni holangitis, bilijarna opstrukcija) (1, 11, 12, 16), kao i kod svih bolesnika sa HDFUE kod kojih postoje komplikacije ulkusne bolesti u širem smislu te reči - opstrukcija duodenuma zbog ožiljka stvorenog ulkusom, krvarenje i tegobe koje se ne mogu kontrolisati anti-ulkusnim lekovima (17). Mi smo našim bolesnicima predložili operativno lečenje zbog više epizoda holangitisa koji su prolazili na antibiotsku terapiju posle 24-48 sati.

Ciljevi operativnog lečenja bolesnika sa HDFUE su: lečenje ulkusa, sprečavanje duodenalnog refluksa i uspostavljanje normalne bilijarne drenaže (14). Kod publikovanih slučajeva najčešće korišćene operativne procedure, kojima se ostvaruju prva dva cilja, su isključna dvotrećinska resekcija želuca po metodi Billroth II (1, 6, 8, 18) i isključna antrektomija sa vagotomijom (11, 16, 19). Ukoliko preoperativnom eksploracijom nije potvrđena normalna prohodnost distalnog holecidohusa, potrebno je to utvrditi peroperativno - holiangiografijom (15) ili eksploracijom holecidoha (3, 7, 14). U slučaju bilijarne opstrukcije normalna drenaža žuči može se uspostaviti holecidohoduodenostomijom (14) ili holecidohojejunostomijom sa "Roux-en-Y" vijugom (20). Kod naših bolesnika opredelili smo se za veću isključnu resekciju po metodi Billroth II, bez tehničko-hirurških teškoća kod zatvaranja duodenuma. U toku redovnih kontrola nismo uočili postresekcijske tegobe, recidiv ulkusne bolesti i/ili manifestacije holangitisa i bilijarne opstrukcije. Kako u oba slučaja na radiografijama želuca sa barijumskim kontrastom nije dobijen jasan prikaz, kompletnog bilijarnog trakta, uradili smo peroperativnu holiangiografiju da bismo isključili opstrukciju distalnog holecidoha.

Operativno rešavanje fistule, da bi se sprečila kasnija striktura holecidoha, nije prihvaćeno od većine autora jer operativni zahvat na fistuli može dovesti do komplikacija koje su potencijalno opasne po život (10, 21). Predlog da se obavezno uradi i holecistektomija zato što je žučna kesa potencijalno mesto infekcije zbog defunkcionalizacije sfinktera Oddi (1), generalno, nije prihvaćen. Kod jednog našeg bolesnika uradili smo planiranu holecistektomiju zbog holecistitijaze.

ZAKLJUČAK

Holedohoduodenalna fistula je retka, ali moguća komplikacija kod bolesnika sa dugom evolucijom ulkusa duodenuma koji su neredovno i/ili neadekvatno lečeni. Bolesnici mogu biti bez tegoba ili imati atake holangita. Dijagnoza se postavlja na osnovu radiografije i endoskopije želuca i duodenuma i ERCP.

Bolesnicima sa asimptomatskom HDFUE ne savetuje se operativno lečenje, osim kad postoje uobičajene hirurške komplikacije ulkusne bolesti. Simptomatske HDFUE zahtevaju operativni tretman. Kod najvećeg broja bolesnika se isključna resekcija želuca po metodi Billroth II ili isključna resekcija manjeg obima (antrektomija) dopunjena vagotomijom pokazala dovoljnom. Fistulu ne treba operativno rešavati, osim u slučaju da postoji bilijarna opstrukcija, koja ne može da se reši nekom drugom manje rizičnom operativnom procedurom. Neophodno je isključiti opstrukciju distalnog hloedoha (preporučuje se holangiografija), a u slučaju bilijarne opstricije treba uraditi neku unutrašnju drenažu. Holecistektomija je indikovana samo ako postoji kalkuloza žučne kese.

LITERATURA

1. Marchal SF, Polk RC. Spontaneous internal biliary fistula. *Surg Clin N Am* 1958; 38: 671-91.
2. Berk RN, Ferrucci JT, Leopold GR. Radiology of gallbladder and bile ducts. Philadelphia: WB Saunders and Co; 1983, 22-9.
3. Levowitz BS. Spontaneous internal biliary fistulas. *Ann Surg* 1961; 154: 241-51.
4. Garg K, Malik N, Katarya RN. Choledochoduodenal fistula: an usual complication of duodenal ulcer disease. *Ind J Gastroenterol* 1986; 5: 51-2.
5. Michowitz M, Farago C, Lazarovici I, Solowiczzyk M. Choledochoduodenal fistula: a rare complication of duodenal ulcer. *Amer J Gastroenterol* 1984; 79: 416-20.
6. Sarr MG, Shepard AJ, Zuidema GD. Choledochoduodenal fistula: an usual complication of duodenal ulcer disease. *Am J Surg* 1981; 141: 736-40.
7. Sales JEL. Jaundice and duodenal ulceration. *Br J Chir Pract* 1972; 26: 103-9.
8. Flowan Y, Charuzi J, Manny J. Choledochoduodenal fistula. *Int Surg* 1974; 59: 239-44.
9. Mc Sherry ChK, Stubenbord WT, Gleen F. The significance of air in the biliary system and liver. *Surg Gyn Obst* 1969; 128: 49-61.
10. Kourias BG, Chouliaras A. Spontaneous gastrointestinal biliary fistula complicating duodenal ulcer. *Surg Gyn Obst* 1964; 119: 113-8.
11. Shah P, Ramakantan R. Choledochoduodenal fistula complicating duodenal ulcer disease (a report of 3 cases). *J Postgrad Med* 1990; 36: 167-8.
12. Shimao K, Yamaue H, Hishimoto N et al. Choledochoduodenal fistula at the anterior wall of the duodenal bulb: a rare complication of duodenal ulcer. *Hepatogastroenterology* 1999; 46: 261-4.
13. Parech D, Segal I, Ramalho RM. Choledochoduodenal fistula from penetrating duodenal ulcer. A case report. *S Afr Med J* 1992; 81: 479.
14. Hutchings VZ, Wheeler JR, Preston CB. Choledochoduodenal fistula complicating duodenal ulcer. *Arch Surg* 1965; 73: 598-602.
15. Stull JR, Tromford NR. Biliary intestinal fistula. *Am J Surg* 1970; 119: 38-44.
16. Iso Y, Yoh R, Okita K et al. Choledochoduodenal fistula: complication of a penetrated duodenal ulcer. *Hepatogastroenterology* 1996; 43: 489-91.
17. Štulhofer M. Kirurško lečenje ulkusne bolesti. *Gastroenter Arhiv* 1988; 7: 14-7.
18. Amar A, Ribeyre D, Lombard F et al. choledochoduodenal fistula: an usual complication of duodenal ulcer. *Gastroenterol Clin Biol* 1996; 20: 394-6.
19. Porter JM, Mullen DC, Silver D. Spontaneous internal biliary fistula and galstone obstruction. *Surgery* 1970; 68: 597-603.
20. Coustant E, Turcotte JG. Choledochoduodenal fistula. *Surg* 1968; 167: 220-4.
21. Hoppenstein JM, Medoza CBJr, Watne AL. Choledochoduodenal fistula due to perforating duodenal ulcer disease. *Ann Surg* 1971; 173: 145-9.